

РЕКОНСТРУКТИВНИ ОПЕРАЦИИ НА ХРАНОПРОВОДА В РАННАТА ДЕТСКА ВЪЗРАСТ

О.Бранков, М.Панов, Т.Пенушлиев, Ц.Георгиев
Секция по детска хирургия, МБАЛСМ “Н.И.Пирогов”

RECONSTRUCTIVE ESOPHAGEAL SURGERY BY YOUNG CHILDREN

O.Brankov, M.Panov, T.Penushliev, Z.Georgiev
(Abstract)

Introduction: When direct anastomosis by newborns with esophageal atresia fails, the method of choice for esophageal replacement is the transposition of colon or stomach.

The goal of this study is to summarize our recent experience of reconstructive surgery in children with esophageal atresia.

Clinical material: For a period of 15 years (1990 – 2004) 82 children with esophageal atresia were treated at the Department of pediatric surgery. By 13 of them a plastic reconstruction of the esophagus was necessary. There were 6 retrosternal transpositions of the left colon and 7 transpositions of the whole stomach using the retrosternal (3 children) or the posterior mediastinal route (4 children). The age at the operation ranged from 7,5 to 14 months.

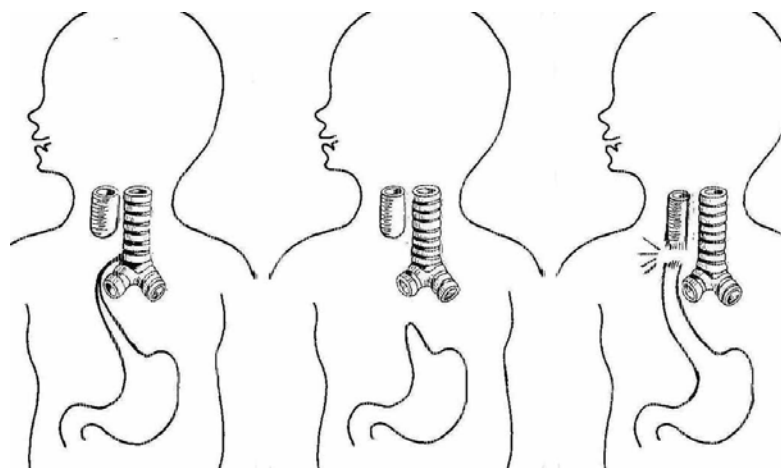
Results: In generally, our clinical results by the esophageal replacement in young children are satisfactory. The transposition of colon or the whole stomach is a reliable alternative procedure for reconstruction of the esophagus in cases with failed primary anastomosis.

Атрезията на хранопровода е една от вродените аномалии, които поставят сериозни лечебни проблеми в новороденската възраст. Цел на хирургичното лечение е възстановяване на проходимостта на най-проксималния отдел на храносмилателния тракт. При липса на възможност за първична анастомоза или възникване на усложнения след налагането ѝ, метод на избор за субституция на хранопровода е пластиката с дебело черво, стомах или стомашна тръба (2,4,6,7).

В настоящето съобщение анализираме нашия опит с езофагопластиката при деца в ранна възраст, при които сме използвали като пластичен материал дебело черво или стомах.

Клиничен материал

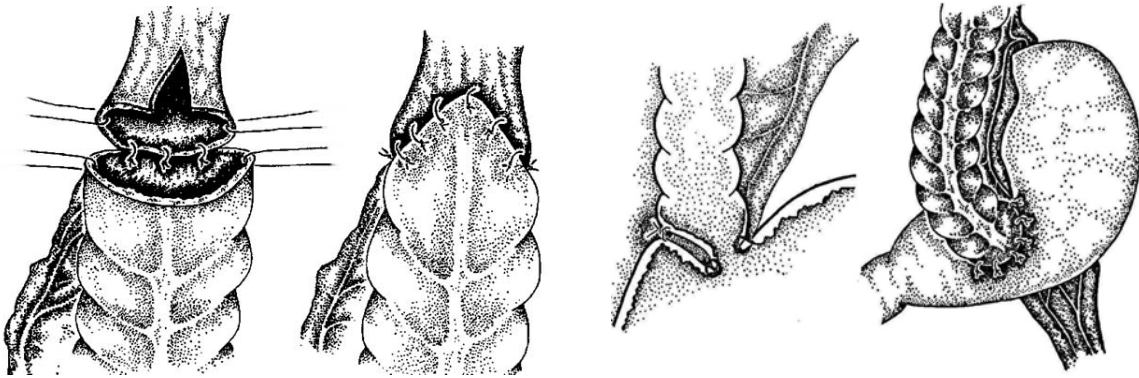
За период от 15 години (1990 – 2004) в Клиниката по детска хирургия са оперирани 82 деца с атрезия на хранопровода. Предмет на проучване са 13 деца с атрезия на хранопровода /АХ/, комбинирана при 10 от тях с дистална трахеоезофагеална фистула, а при 2 деца налице е била безфистулна форма на аномалията /фиг.1/.



Всички деца с дистална трахеоезофагеална фистула са оперирани в периода на новороденото: при 6 деца поради голямото разстояние между двата сегмента, след лигатура на фистулата е извършено първично цервикална езофагостомия и гастростомия по Kader, а при 4 деца те са наложени при реоперацията по повод възникнала инсуфициенция на първичната термино-терминална анастомоза на хранопровода. При децата с безфистулна форма е извършена само гастростомия, последвана от продължителна неуспешна елонгация на проксималния сегмент на хранопровода по метода на Howard-Myers. Теглото при раждане е било средно 2,1 кг (от 1,1 до 3.25 кг). Възрастта на децата по време на езофагеалната реконструкция е била средно 9,95 месеца (от 7,1 до 14 мес), а теглото средно 8,33 (от 7,29 до 10,1 kg.).

Методика

В периода 1990 – 1999 при 6 деца осъществихме ретростернална изоперисталтична транспозиция на лявата половина на колона с хранещ съд *a.colica sinistra*. Цервикалната колоезофагеална анастомоза извършихме термино-терминално на 2 етажа, а коло-гастрална инвагинираща анастомоза оформихме по предната стена на стомаха /фиг. 2 и 3/.



Трансплантантът и съдовото стебло прекарвахме ретрогастрално. Континуитетът на дебелото черво възстановявахме чрез термино-терминална анастомоза на два етажа. Гастростомата затваряхме при всички деца.

От 2000 година въведохме методиката на гастропластиката. При 4 деца извършихме постериорна пластика посредством оформяне на тунел в задния медиастинум, а при 3 – предно-медиастинална ретростернална гастропластика. Стомахът се либерираше от големия и малкия оментум, прекъсваше се лявата стомашна артерия откъм *truncus coeliacus*, като се оставяше хранещ съд *a.gastroepiploica* и *a.gastrica dextra*. Цервикалната колоезофагеална анастомоза извършвахме термино-латерално на 2 етажа.

Резултати

Колоезофагопластика. При 1 дете /16,6 %/ възникна частична некроза на проксималния край на трансплантата, наложило неговото отстраняване и повторна пластика с дебело черво, след която настъпват тежки септични усложнения, довели до летален изход. При 3 деца възникнаха следоперативни слюнчени фистули вследствие частична инсуфициенция на колоезофагеалната анастомоза. Фистулите при 2 от децата се затвориха спонтанно в срокове от 2 седмици до 3 месеца след операцията. При едно дете се наложи извършването на цервикална реанастомоза. В ранния следоперативен период само при 2 деца се наблюдаваше затруднена адаптация с прояви на Дъмпинг и компресия

на органите в гръдната кухина. Впоследствие всички деца се развиват нормално, нямат нарушение в акта на гълтане и хранене.

Гастропластика

При децата с транспозиция на стомах не наблюдавахме ранни усложнения от страна на цервикалната анастомоза. Възникналата късна стриктура при 1 дете беше успешно дилатирана с балон за 2 сеанса. Две от децата с постериорна транспозиция завършиха летално на 14-ия и 18-ия ден с белезите на прогресираща дихателна и сърдечна недостатъчност и септичен тласък на хроничната белодробна инфекция, свързани с неправилно третиране в друго болнично заведение. При 2 деца с anteriорна ретростернална транспозиция наблюдавахме прояви на компресия на органите в гръдната кухина. При всички деца за кратко време / 2-4 седмици / имаше период на затруднена адаптация към новия начин на хранене, който постепенно бе преодолян.

Обсъждане

Реконструктивните операции на хранопровода, особено в най-ранната детска възраст, представляват сериозно предизвикателство в детско-хирургичната практика. Съществуват различни оперативни методи, често обременени с ранни и късни следоперативни усложнения и незадоволителни функционални резултати, което подкрепя утвърденото в момента становище, че запазването на собствения хранопровод е най-добрата алтернатива (4, 5).

Основният контингент от болни, при които се налагат реконструктивни операции на хранопровода в ранна детска възраст са деца с посткорозивни поражения и с конгенитални аномалии на хранопровода с наличие на голямо разстояние между двата сегмента при атрезия на хранопровода, т.н. **long gap** форми. Съществуват разнообразни оперативни методи за удължаване на проксималния атретичен сегмент. Ние рутинно прилагаме циркулярната миотомия по Livaditis, но независимо от това след първична цервикална езофагостомия и гастростомия пластика на хранопровода се е наложила при 6 деца /7,3 %/. Характерно за безфистулните форми на АХ е голямото разстояние между двата сегмента, налагащо продължителна елонгация на проксималния от тях, което не винаги е ефективно. Пълната инсуфициенция на анастомозата на хранопровода е най-тежкото усложнение, което се характеризира с висока смъртност. От тази група само 4 деца са стигнали до езофагеална субституция.

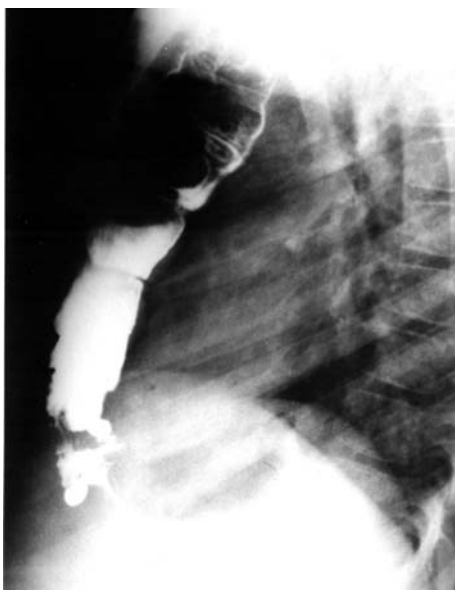Не съществува единно становище по отношение сроковете за извършване на реконструкция на хранопровода при деца с езофагеална атрезия. Редица автори изтъкват предимствата на първичната езофагопластика още при първата операция в периода на новороденото. По този начин се избягват многоетапните операции и свързаните с тях продължителни грижи за болното дете (1, 3). От друга страна извършването на големи по обем и сложност оперативни намеси при

новородени е свързано със значителен оперативен и анестезионен риск (4, 5). Ние възприемаме позицията на тези автори, които препоръчват това да стане в по-късен период от развитието на детето, а именно след 6-месечна възраст. Сроктът за извършване на КЕП определяме индивидуално в зависимост от развитието на детето, моментното му състояние, наличието на придружаващи аномалии и заболявания като в повечето случаи децата са били до 12 месечна възраст.

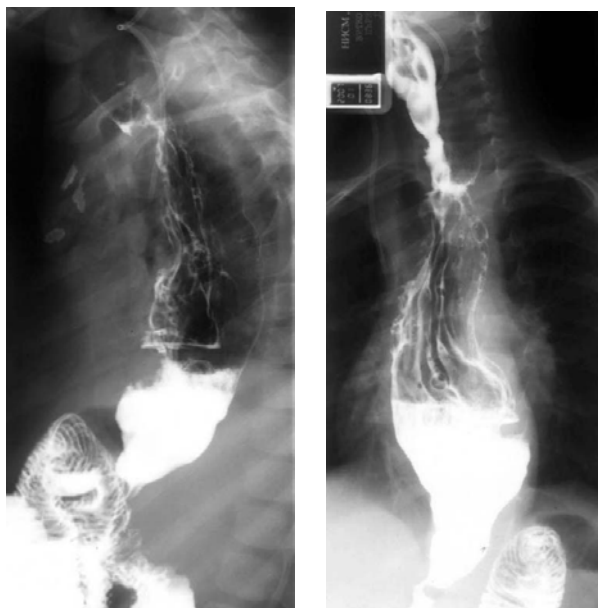До този момент са известни различни модификации на три основни метода за реконструкция на хранопровода : колопластика, транспозиция на стомах или използване на тубуларно оформена част от стомаха. При избор на колоезофагопластика отдаваме предпочитание на изоперисталтичната ретростернална транспозиция на лявата половина на колона с хранещо краче лявата колична артерия, извършено в 100 % от нашите случаи. Нейните предимства са подходящото кръвоснабдяване на този участък на дебелото черво и по-добрата от функционална гледна точка изоперисталтична позиция на червото. Считаме, че за разлика от медиастиналната, ретростерналната транспозиция намалява значително тежестта и обема на оперативната намеса, нейното времетраене и периода на постоперативната адаптация. Честотата на следоперативните шийни фистули при нашите болни достига 50 % и не превишава тази, съобщавана в различни литературни източници. За да избегнем стриктура в тези случаи прилагаме профилактични балонни дилатации след спонтанното затваряне на фистулата. Понастоящем отдаваме предпочитание на т.н. двуетажна ламбдоидна анастомоза, при която разсичаме надлъжно предната стена на хранопровода за да увеличим неговия проксимален диаметър. В анализираната серия болни не сме наблюдавали прояви на съобщавания в литературата патологичен гастро-количен рефлукс с развитие на възпалително-улцерозни изменения в неоезофага. Считаме, че за това допринася антирефлуксната инвагинационна коло-гастрална анастомоза по наша модификаци. С прецизното оформяне на трансплантата по отношение на неговата дължина и ширина предотвратяваме нагъването му в медиастинума и прояви на компресия на вътрегърдните органи. За това допринася също запазване целостта на париеталната плевра при формирането на ретростерналния или задномедиастинален тунел.

Предимството на гастропластиката е в по-малката травматичност , по-краткото оперативно време / средно 4 часа срещу 5,5 часа / и в по-физиологичната роля на стомаха като пластичен материал. Наличието на една единствена анастомоза, разположена в областта на шията предполага значително намаляване на евентуални тежки следоперативни усложнения. Задномедиастиналната транспозиция на неоезофага има по-добри функционални резултати, но е обременена с по-голяма кръвозагуба и по-висока травматичност. За сметка на това пътят на прокарване на трансплантата е близко до нормалната анатомия, поради

което ние я определят като метод на избор при доносени деца, в много добро общо състояние без придружаващи аномалии и развили се хронични белодробни възпалителни процеси /фиг. 4 и 5/.



*Предна (ретростернална)
колоезофагопластика*



Задно-медиастинална гастропластика

Сравнително високата смъртност (23 %) обясняваме с недооценка на хроничното белодробно възпаление и последствията от недоимъчното хранене, характерно за кърмачетата с такава вродена патология.

На този етап ние отдаваме предпочитание на гастропластиката. Подетайлно сравнително проучване на далечните резултати от двете методики за реконструкция на хранопровода изискват по-продължителен период на наблюдение.

ИЗВОДИ

1. Реконструктивните операции представляват съществен момент от многоетапното лечение на конгениталните аномалии на хранопровода.

2. Използваните от нас два метода за реконструкция на хранопровода са свързани както с преимущества, така и с недостатъци, което изисква прецизна пред - и интраоперативна преценка при избора на определен метод.

3. Добрите лечебни резултати при реконструктивните операции на хранопровода в ранна детска възраст зависят на първо място от избора на оптималните срокове за реконструкция, адекватно проведена предоперативна подготовка и следоперативно интензивно лечение, профилактика и ефективна борба със сепсиса в тази възраст.